

УДК 616.716.4-007.23-089.819.843

С.В. ПОПОВМосковский государственный медико-стоматологический
университет им. А.И. Евдокимова**ОСОБЕННОСТИ ПРИМЕНЕНИЯ АУТОГЕННЫХ КОСТНЫХ
ТРАНСПЛАНТАТОВ И ИНДИВИДУАЛЬНЫХ АЛЛОГЕННЫХ
КОСТНЫХ ИМПЛАНТАТОВ ПРИ ЛЕЧЕНИИ ПАЦИЕНТОВ
С АТРОФИЕЙ АЛЬВЕОЛЯРНОЙ ЧАСТИ НИЖНЕЙ ЧЕЛЮСТИ**

Применение зубных имплантатов при лечении пациентов с частичной/полной адентией является основным и наиболее качественным методом в современной стоматологии. С каждым годом количество установленных зубных имплантатов врачами хирургами-стоматологами и челюстно-лицевыми хирургами неуклонно растет. Одним из противопоказаний, указывающих на невозможность установки зубного имплантата у пациентов, является резорбция альвеолярного отростка/части челюстей. В сложившейся ситуации врачам необходимо первым этапом восстановить объем костной ткани, достаточный для последующей зубной имплантации. В данной статье рассмотрено сравнение традиционной методики восстановления объема костной ткани с применением аутогенных трансплантатов с инновационной методикой применения индивидуальных аллогенных костных имплантатов, а также описание преимуществ последней.

Ключевые слова: аллоимплантат, аутоимплантат, индивидуальный костный имплантат, адентия, зубной имплантат

Попов Сергей Владимирович – очный аспирант кафедры челюстно-лицевой и пластической хирургии. E-mail: 79267755599@yandex.ru

S.V. POPOV

Moscow State University of Medicine and Dentistry n.a. A.I. Evdokimov

**PECULIARITIES OF APPLICATION OF AUTOLOGOUS BONE GRAFTS
AND INDIVIDUAL ALLOGENEIC BONE IMPLANTS IN THE TREATMENT
OF PATIENTS WITH ATROPHY OF LOWER JAW ALVEOLI**

The use of dental implants in the treatment of patients with partial / full adentia is the main and most qualitative method in modern dentistry. Every year the number of dental implants installed by the doctors, dental surgeons and maxillofacial surgeons, is steadily growing. One of the contraindications showing the impossibility of installation a dental implant in patients is the resorption of the alveolar process / part of the jaws. First of all in such a situation it is necessary to restore the volume of bone tissue to the level sufficient for the subsequent dental implantation. In this article the techniques of restoration of bone tissue volume are reviewed. The traditional technique using autologous bone grafts is compared with the innovative one using individual allogeneic bone implants and then the advantages of the latter are described.

Key words: allogeneic bone implant, autologous bone graft, individual allogeneic bone implant, adentia, dental implant

Popov Sergey Vladimirovich – Postgraduate student, Department of Maxillofacial and Plastic Surgery, Moscow State University of Medicine and Dentistry n.a. A.I. Evdokimov. E-mail: 79267755599@yandex.ru

По данным ведущих научных и лечебных центров Российской Федерации установлено, что частичной потерей зубов страдают от 40 до 75% населения, и примерно у 14 млн человек выявлено полное отсутствие зубов – это 10% населения Российской Федерации [1,4]. Нарушение жевательной функции приводит к недостаточности органов желудочно-кишечного тракта, дисфункции височно-нижнечелюстных суставов и вытекающему отсюда целому комплексу заболеваний. Восстановление жевательной функции достигается ортопедическим путем (мостовидные конструкции, съемное протезирование), либо комбинированным при участии стоматолога-ортопеда совместно с хирургом-стоматологом, челюстно-лицевым хирургом, с использованием зубных имплантатов. Мостовидные конструкции требуют определенного снятия поверхностных структур соседних зубов от 0,5 мм до 1,5-2 мм, что является необоснованным с точки зрения малоинвазивного вмешательства при нали-

чий интактных зубов. А в клинической ситуации у пациентов с концевыми дефектами при отсутствии одного опорного зуба конструктивное использование мостовидных конструкций делает применение данного метода невозможным.

Съемное протезирование имеет сложности фиксации в полости рта, протезы данного типа создают значительное давление на слизистую оболочку полости рта, что приводит к изменению рельефа последней и неоднократным коррекциям. И в отдаленных результатах, по данным рентгенологического исследования, наблюдается значительная резорбция участка костной ткани в области фиксации съемного протеза. В 53% случаев пациенты с полным отсутствием зубов пользовались ортопедическими конструкциями только с эстетической целью [5,6]. Все вышеперечисленные особенности являются причинами затруднительного приема пищи у пациентов и некомфортного эмоционального состояния при использовании съемных конструкций.

Одним из наиболее успешных методов лечения пациентов с отсутствием от одного зуба до полной адентии является дентальная имплантация. Устранение дефектов зубных рядов с помощью ортопедических конструкций с опорой на дентальных имплантатах позволяет значительно улучшить уровень стоматологического здоровья и качество жизни, а также повысить социальную адаптацию пациентов в обществе. Однако основной проблемой, с которой часто приходится сталкиваться специалистам при планировании дентальной имплантации, является недостаточное количество и низкое качество структуры кости в зоне предполагаемой имплантации. Проблема атрофии костной ткани челюстей является одним из важнейших вопросов современной стоматологии, т.к. при недостаточном объеме кости не представляется возможным проведение внутрикостной имплантации [7,8].

В настоящее время восстановление объема костной ткани пациентам с атрофией альвеолярного отростка/части челюстей проводится различными хирургическими методами и с использованием пластических материалов: аутогенных, аллогенных, ксеногенных и т.д. Самым распространенным методом является восстановление костной ткани с применением аутогенных трансплантатов в виде «блоков» [2]. Особенность данной методики заключается в наличии нескольких этапов операции: забор трансплантата, моделировка формы трансплантата хирургом во время операции с целью соответ-

ствия форме принимаемого ложа, фиксация трансплантата. Многоэтапность данного хирургического вмешательства способствует увеличению длительности операции (это связано с созданием второго операционного поля и дополнительной травмы пациента) и требует сложной «ручной» моделировки трансплантата хирургом. Главное, что во время этапа фиксации аутогенного трансплантата отсутствует максимальный контакт между поверхностью участка кости и «блока», а это в свою очередь влияет на успех приживаемости.

Одной из инновационных методик в современной стоматологии является аугментация костной ткани с использованием индивидуальных аллогенных костных блоков. С помощью программного обеспечения, конусно-лучевой компьютерной томографии пациента и автоматизированного фрезерного оборудования производится точный расчет дефицита костной ткани, моделируется форма и объем, изготовление имплантата предварительно, еще до операции (рис. 1, 2).




Рис. 1. Виртуальная моделировка формы индивидуального аллогенного костного блока конкретного пациента

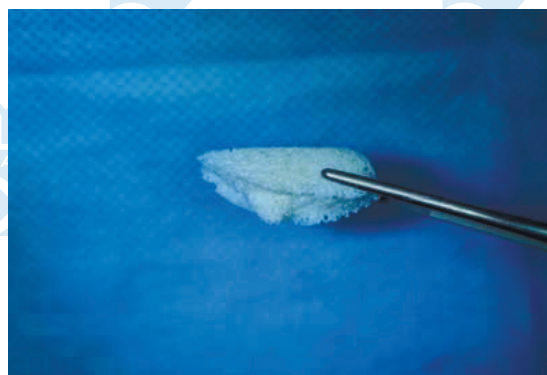
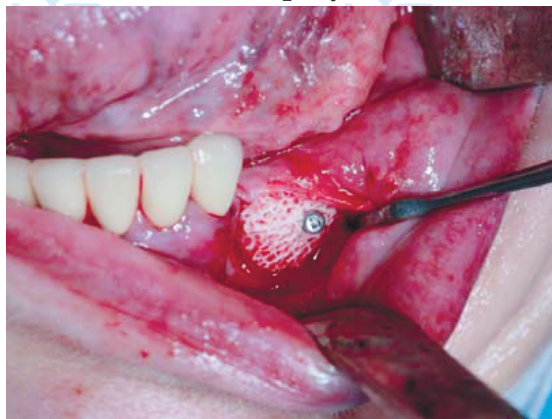

Рис. 2. Лиофилизированный аллогенный костный блок, изготовленный методом фрезерования

В момент оперативного вмешательства хирургу необходимо только провести позиционирование аллогенного им-

плантата и фиксацию его с помощью титановых мини-винтов (рис. 3).

Рис. 3. Пациент Н. - фиксация индивидуального аллогенного костного блока в полости рта у пациента с использованием титанового мини-винта фирмы «Конмет»



использованием титанового мини-винта фирмы «Конмет»

Цель исследования: оценить преимущества индивидуальных аллогенных костных имплантатов перед аутогенными трансплантатами при проведении оперативного вмешательства «костная пластика» альвеолярной части нижней челюсти.

Материалы и методы

В исследование были вовлечены пациенты со значительной атрофией альвеолярной части нижней челюсти по высоте и ширине. Они были распределены на две группы по 5 человек. Первой группе было проведено оперативное вмешательство «костная пластика» с использованием аутогенного трансплантата из ветви нижней челюсти. Второй группе была выполнена костная пластика с использованием лиофилизированных индивидуальных аллогенных костных имплантатов на основе спонгиозы «Лиопласт»® (Патент на изобретение RUS 2366173 15.05.2008) [3].

Данный продукт разработан в институте экспериментальной медицины и биотехнологий совместно с институтом инновационного развития СамГМУ. Костные блоки с индивидуальными параметрами конкретного пациента произведены на малом инновационном предприятии СамГМУ ООО «Лиоселл».

Результат лечения оценивали клинически и рентгенологически. Интраоперационно определяли первичную стабильность трансплантата/имплантата, фиксировалась продолжительность операции. После хирургического вмешательства каждому пациенту было проведено рентгенологическое исследование – конусно-лучевая компьютерная томография, на котором оценивалась степень прилега-

ния поверхности трансплантата/имплантата к участку костной ткани.

Результаты

Среднее время оперативного вмешательства при использовании аутогенных костных блоков составило 1 час 30 минут; около 40% продолжительности операции затрачено врачом-хирургом на забор и моделировку формы аутогенного трансплантата, после чего достигалась стабильнейшей фиксации в зоне, планируемой к дальнейшей дентальной имплантации. При этом отмечалась необходимость создания двух операционных зон в полости рта, труднодоступность места забора и ограниченность объема трансплантата. В клинических случаях при лечении пациентов с атрофией альвеолярной части нижней челюсти с использованием индивидуальных лиофилизированных аллогенных костных имплантатов «Лиопласт»® среднее время оперативного вмешательства составило 30 минут. Согласно основным аспектам примененной технологии изготовления биоимплантатов максимальный размер индивидуальных аллогенных блоков составляет 3х3х2 см. Это позволяет сокращать сроки лечения пациентов в самых сложных клинических ситуациях со значительной резорбцией альвеолярной части нижней челюсти по высоте и ширине. У данной категории пациентов не только отсутствовала необходимость создания в полости рта второй операционной зоны для забора трансплантата, но и благодаря проведению операции «туннельным» способом сократилась длина линии разреза и, следовательно, значительно уменьшилась операционная травма пациента.

Благодаря соответствию аллогенного имплантата форме принимаемого костного участка нижней челюсти, планируемого к последующей дентальной имплантации, у всех пациентов была достигнута первичная стабильность перед фиксацией мини-винтами. В обеих группах пациентов прилегаемость костных имплантатов/трансплантатов с участком альвеолярной части нижней челюсти оценивали расстоянием [мм] между поверхностями последних по данным срезов конусно-лучевой компьютерной томографии. У первой группы пациентов диастаз между поверхностью костной ткани нижней челюсти и аутогенным трансплантатом был в пределах 0,4-1 мм. У второй группы пациентов расстояние между кортикальной пластинкой альвеолярной части нижней челюсти и индивидуальным аллогенным имплантатом составило 0,1-0,4 мм (рис. 4).

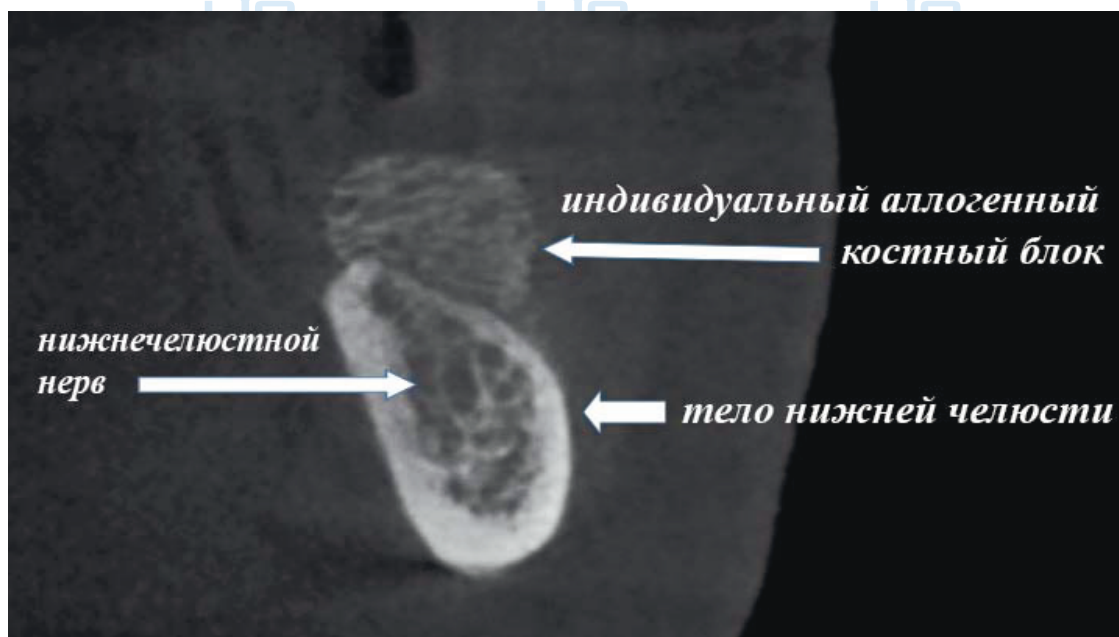


Рис.4. Пациент Н. - Конусно-лучевая компьютерная томография, срез в области отсутствующего зуба 36

Выводы

При лечении пациентов со значительной атрофией альвеолярной части нижней челюсти с использованием индивидуальных аллогенных костных имплантатов снижается продолжительность, сложность операции за счет моделировки и изготовления имплантата до операции; отмечается отсутствие дополнительной послеоперационной травмы пациента в области ветви нижней челюсти в виду отсутствия этапа забора аутотрансплантата; с использованием данной технологии вероятность сохранения объема аллогенного имплантата выше за счет увеличения поверхности прилегания к альвеолярной части нижней челюсти. Благодаря применению компьютерного программного обеспечения достигается более точное прогнозирование необходимого объема и формы костной ткани для последующей дентальной имплантации.

Список литературы

1. Дробышев А. Ю., Агапов В.С., Гаджикулиев А.А. Реабилитация больных с дефектами челюстей с применением имплантатов // В сб. материалов 5-й- международной конф. челюстно-лицевых хирургов и стоматологов. – СПб., 2000. – С. 52.
2. Дробышев А.Ю. Экспериментальное обоснование и практическое применение отечественных материалов при костно-

восстановительных операциях на челюстях: Автореф. дисс. . д-ра мед. наук: 14.00.21. – М., – 2001. – С.46.

3. Патент на изобретение *RUS 2366173* 15.05.2008 «Способ изготовления крупноблочных лиофилизированных костных имплантатов» / Волова Л.Т.

4. Кулаков А.А., Ахмадова М.А., Королёв В.М. Реконструкция при значительной атрофии верхней и нижней челюсти с помощью аутокостных трансплантатов // *Пародонтология*. – 2008. – №1. – С.49-53.

5. Статовская Е.Е. Оценка эффективности лечения больных с полным отсутствием зубов при различном конструировании искусственных зубных рядов: Автореф. дис... канд. мед. наук: 14.00.21. – СПб., 2003. – 24 с.

6. Цимбалистов А.В., Войтяцкая И.В., Фисенко Г.П., Ястребов Г.К., Богданова Т.К. Теоретические предпосылки и практическая реализация современных технологий при лечении больных с полным отсутствием зубов // *Научно-практический журнал Института стоматологии*. – 2002. - № 4 (17). – С.54-57.

7. Thone M., Reychler H. Auto-transplantation of an impacted or retained maxillary canine (Article in French) // *Rev. Stomatol Chir. Maxillofac.* – 2002. – Vol. 103 (5). – P. 288-293.

8. Pappalardo S., Baglio O.A., Frasca M., Grassi F.R. Alveolar ridge augmentation by means of onlay grafts harvested from mandibular symphysis // *Minerva Stomatol.* 2004. – Vol. 52 (4). – P. 143-150.

Urist M.R. Bone transplants and implants. In: Urist MR, editor. *Fundamental and clinical bone physiology* // Philadelphia: Lippincott Williams and Wilkins. 1980. –P. 331-368.