

М.А. НОСОВА

Самарский государственный медицинский университет
Институт экспериментальной медицины и биотехнологий

**СОЗДАНИЕ ЭКСПЕРИМЕНТАЛЬНОЙ МОДЕЛИ IN VIVO,
АДЕКВАТНОЙ ХИРУРГИЧЕСКОЙ ТЕХНИКЕ, В ДВУСЛОЙНОЙ
МЕТОДИКЕ ЛЕЧЕНИЯ МНОЖЕСТВЕННЫХ РЕЦЕССИЙ ДЕСНЫ
С ПРИМЕНЕНИЕМ ПЛАСТИЧЕСКОГО МАТЕРИАЛА**

Разработана экспериментальная модель *in vivo*, адекватная технике коронального смещения, в двухслойной методике для лечения множественных рецессий десны с применением пластического материала. Воспроизведено хирургическое вмешательство на нижней челюсти крыс, оценено взаимодействие оперируемых тканей с пластическим материалом. В данном исследовании использован пластический материал аллогенного происхождения ТМО (твердая мозговая оболочка). Наблюдения за животными проводились на протяжении 28 дней, результаты оценивали по стоматологическому статусу и макроскопическим препаратам. В эксперименте показана эффективность применения аллогенной ТМО. Предложенная хирургическая модель является универсальной для оценки взаимодействия тканей с любым пластическим материалом.

Ключевые слова: экспериментальная модель, пластический материал, ТМО – твердая мозговая оболочка, множественные рецессии, двухслойная техника

Носова Мария Александровна – соискатель института экспериментальной медицины и биотехнологий СамГМУ. E-mail: 5115895@rambler.ru

М.А. NOSOVA

Samara State Medical University
Institute of Experimental Medicine and Biotechnology

**CREATION OF EXPERIMENTAL MODEL IN VIVO TO ADEQUATE
SURGICAL TECHNIQUE IN DOUBLE-LAYER METHODOLOGY
OF TREATMENT OF MULTIPLE GUM RECESSIONS WITH THE USE
OF PLASTIC MATERIAL**

An experimental model *in vivo* adequate to the technique of coronal bias in a two-layer technique for multiple gum recessions treatment with the use of plastic material was developed. Surgical intervention on the mandible of rats was performed, interaction of operated tissues with plastic material was assessed. In this study, plastic material of allogeneic origin (*dura mater*) was used. Observations of the animals were carried out for 28 days, results from dental status and macroscopic drugs were evaluated. The experiment proved the effectiveness of allogeneic *dura mater*. The proposed surgical model is applicable for evaluating the interaction of tissues with any plastic material.

Key words: experimental model, plastic material, dura mater, multiple recessions, two-layer technique

Nosova Maria Aleksandrovna – Postgraduate degree seeker, Institute of Experimental Medicine and Biotechnology of SamSMU. E-mail: 5115895@rambler.ru

В настоящее время рецессия десны является одним из ведущих клинических признаков патологии пародонта. Рецессия десны представляет собой прогрессирующее смещение десны в направлении верхушки корня зуба, причиной которого является атрофия всех окружающих зуб тканей. Рецессии десны бывают одиночные и множественные (в области 3-х и более рядов расположенных зубов) [13]. Множественные рецессии десны встречаются в 71,4% случаев [5]. К множественным поражениям слизистой десны могут приводить врож-

денные и приобретенные факторы. Такая утрата тканей пародонта приводит не только к развитию гиперчувствительности зубов, но и к эстетическим дефектам, а также к некариозным поражениям твердых тканей зубов, и, как следствие, к полной потере зуба [14]. Именно поэтому хирургические вмешательства по устранению рецессий десны занимают одно из важных мест в ряду зубосохраняющих операций.

Для лечения множественных рецессий десны на сегодня приоритетной и наиболее прогностической является операция

коронально-смещенного ротированного слизисто-надкостничного лоскута, предложенная M. de Sanctis и G. Zucchelli в 2000 году [16]. В большинстве клинических случаев (более 87,3%) этот метод требует применения пластического материала.

Золотым стандартом среди пластических материалов является аутооттрансплантат [9]. Забор аутооттрансплантата для этих целей проводят в области твердого неба. В результате создается второе операционное поле, что влечет за собой послеоперационные осложнения на ранних и отдаленных сроках, а также приводит к увеличению времени операции и рискам рецидивов в 17,2% случаев [7, 8]. Кроме того, размер донорской зоны не позволяет провести операцию у пациентов с рецессиями десны в области 3-х и более зубов, а в 20% случаев забор аутооттрансплантата становится невозможным по причине конституциональных особенностей и атрофических процессов у пациента [6, 10].

Перечисленные недостатки и ограничение объема аутооттрансплантата вызвали необходимость поиска альтернативных пластических материалов. За последние двадцать лет для решения этих проблем было предложено множество различных материалов, преимущественно биогенной природы (ксеногенные, аллогенные и комбинированные) [15]. Очевидно, что эффективность любой медицинской технологии и изделий медицинского назначения во многом обусловлена полноценным проведением доклинических испытаний с использованием адекватных экспериментальных моделей [3, 11].

На сегодня существует несколько экспериментальных моделей, созданных для изучения либо самой хирургической техники, либо свойств пластического материала (например, использование в качестве пластического материала отечественного композиционного продукта, состоящего из аутологичных мезенхимальных клеток из жировой ткани, костного коллагена и гидроксиапатита). В эксперименте, который проводили Баулин И.М. и соавт. (2015) препарат помещали на смоделированную рецессию десны у кроликов и оставляли для заживления вторичным натяжением, оценивая результат по различным показателям в динамике [2]. Также известны исследования по доклиническим испытаниям с применением препаратов ксеногенного происхождения. Коллагеновая матрица Mucograft была имплантирована экспериментальным животным без перекрытия слизистой, что предполагало заживление раневой поверхности вторичным натяжением [1]. Явным недостат-

ком этих экспериментальных моделей является заживление операционной раны вторичным натяжением, и как следствие, контакт пластического материала с полостью рта и ротовой жидкостью. Чтобы исключить эти проблемы, в качестве прототипа была взята операция коронально-ротированного лоскута Zucchelli, применяемая для лечения множественных рецессий в клинике. Во время операции пластический материал полностью перекрывается слизисто-надкостничным лоскутом, заживление происходит первичным натяжением, и пластический материал не контактирует с ротовой полостью [12]. В качестве пластического материала для этой операции нами впервые предложено использовать аллогенную лиофилизированную твердую мозговую оболочку (заявка на патент – регистрационный номер 2016127044 от 05.07.2016 г.). Для обоснования клинического применения ТМО было необходимо провести доклинические исследования на животных.

Цель исследования: разработка экспериментальной модели *in vivo*, адекватной хирургической технике, в двуслойной методике лечения множественных рецессий десны с применением пластического материала.

Материалы и методы

При разработке экспериментальной модели использованы: крысы стока Wistar категории II (n=32) обоего пола. Животные содержались в условиях вивария, при свободном доступе к корму и воде. Все манипуляции с лабораторными животными выполнялись в соответствии с «Европейской конвенцией защиты позвоночных животных, используемых в экспериментальных и других научных целях», а также в соответствии с ГОСТ Р 53434-2014 «Принципы надлежащей лабораторной практики».

В процессе проведения исследования и выполнения экспериментальных моделей все животные были разделены на 2 группы:

Группа контроля без пластики (n=16) – крысам проводили экспериментальную операцию, адекватную двуслойной технике устранения рецессий слизистой десны по Zucchelli;

Группа опытная (n=16) – крысам проводили экспериментальную операцию, адекватную двуслойной технике устранения рецессий слизистой десны по Zucchelli с применением пластического материала – твердой мозговой оболочки.

Оценка состояния местных тканей у экспериментальных животных проводилась посредством зондирования тканей пародонта и пальпации операционной об-

ласти. Также диагностировалось наличие или отсутствие отека мягких тканей снаружи, гиперемии, цианотичности и отека тканей пародонта, глубина зондирования зубодесневой борозды (измерение градуированным зондом в мм), фиксировалась подвижность оперируемых зубов.

Способ получения аллогенного имплантата из ТМО крыс

Создание биоимплантатов из твердой мозговой оболочки крыс проводится в соответствии с алгоритмом производства биоимплантатов «Лиопласт»® из соединительных и опорных тканей человека для клинических целей. Первично применяется ультразвуковая обработка тканей с последующей их лиофилизацией, а затем герметично упакованный материал стерилизуют радиационным методом [4]. Параллельно проводится комплексный контроль качества готового материала. Химические факторы при изготовлении биоимплантатов применяются в минимальном количестве для сохранения структуры и биохимического компонента материала.

Наблюдения за животными проводились в динамике в течение 28 суток. Оценивали состояние животных в послеоперационном периоде и их стоматологический статус. Параметры оценки были основаны на визуальном осмотре. Обращали внимание на наличие или отсутствие отека мягких тканей, гиперемии и цианотичности слизистой в области операции. Проводили зондирование тканей пародонта и пальпацию операционной области. Измерение глубины зубодесневой борозды осуществляли градуированным зондом. Диагностировали подвижность оперируемых зубов.

Получение макрообъектов. У всех животных после эвтаназии оценивали состояние слизистой в зоне выполненной операции, отмечали цвет слизистой, наличие/отсутствие признаков воспаления и прочих осложнений со стороны зубочелюстной системы. Макрообъекты, представленные 2 нижними резцами и фрагментом нижней челюсти, выделяли острым путем (режущим инструментом – пила).

Экспериментальное моделирование пластических операций коронально смещенным лоскутом адекватно операции Zucchelli на крысах

За 24 ч. до предполагаемой операции у животных убирали корм, при сохранении свободного доступа к воде. Все операции выполняли с использованием комбинированной анестезии (золетил 30 мг/кг + рометар 20 мг/кг).

Перед операцией у животных удаляли шерсть в области преддверия рта. Жи-

вотных размещали в положении на спине. Вмешательство выполняли в проекции двух нижних резцов. Для этого проводили обработку слизистой в области вмешательства раствором хлоргексидина 0,05%. На вестибулярной поверхности слизистой выполняли поперечный разрез в пределах двух нижних резцов. Затем продольно, двигаясь по направлению к корням нижних резцов, формировали слизисто-надкостничный лоскут с помощью двустороннего микрохирургического скальпеля (Micro-Blade Hu-Friedy), который мобилизовали. Предварительно выкроенную по размеру лоскута и регидрированную в изотоническом растворе до 5 минут ТМО укладывали с одной стороны на шейки зубов, а с другой – на переднюю поверхность нижней челюсти и прикрывали слизисто-надкостничным лоскутом, который фиксировали отдельными узловыми швами, а также кисетным швом нитями пролен 6/0 к слизистой в проекции шеек двух нижних резцов крысы.

В послеоперационном периоде животных ежедневно осматривал ветеринар. Основной зоной интереса было состояние наложенных швов и выраженность отека слизистой полости рта. При выявлении признаков, свидетельствующих о наличии боли и дискомфорта, в области раны проводили инъекции обезболивающих препаратов (анальгин, ксефокам). После проведения вмешательств на зубочелюстной системе животным скормили стандартный, предварительно размягченный корм в течение 7 суток. По истечении контрольных сроков: 3, 7, 14, 28 – проводили эвтаназию путем введения в наркоз (золетил 30 мг/кг + рометар 20 мг/кг) с последующим введением внутрисердечно летальной дозы тиопентала натрия.

Полученные результаты

Визуальный осмотр и макроскопическое исследование зубочелюстной области крыс в контрольные сроки на 3, 7, 14, 28 сутки показали, что в зоне проведенного вмешательства слизистая сохраняет свой цвет и консистенцию. На 3 сутки швы состоятельны, отделяемого нет, признаков воспаления не обнаружено. Видимый отек слизистой нижней челюсти у всех животных опытной серии достигал максимума на 4-5 сутки, а к 7-8 суткам разрешался полностью. Такая же динамика течения раневого процесса была в группе контроля. Кроме того, у животных этой группы отмечено формирование глобных парадонтальных карманов и подвижность двух нижних резцов, в проекции которых выполнено оперативное вмешательство. Подобных патологических про-

цессов в опытной группе не наблюдалось. К 28 суткам у животных с пластикой ТМО слизистая в послеоперационной области

имела обычную окраску и тургор тканей, уплотнена и увеличена в объеме, отека и гиперемии не выявлено (рис. 1).

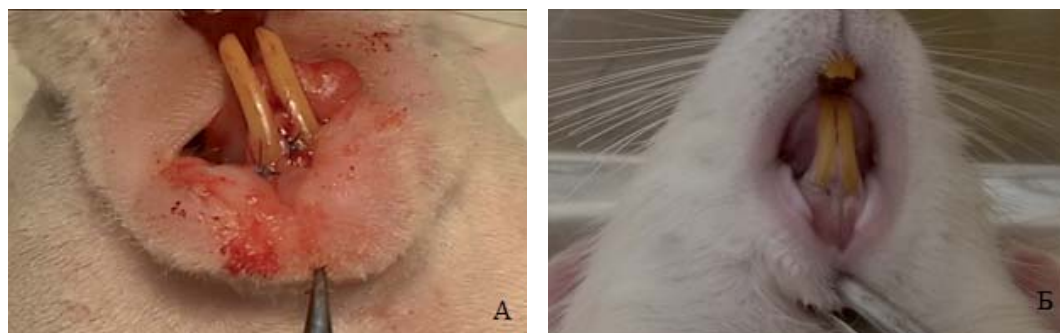


Рис. 1. Состояние слизистой полости рта в зоне проведенного вмешательства с пластикой ТМО

А) на 3 сутки после имплантации; Б) на 28 сутки после имплантации после формирования и подшивания слизисто-надкостничного лоскута

Заключение

Таким образом, создана экспериментальная хирургическая модель в области слизистой передних резцов нижней челюсти крыс, аналогичная двуслойному методу лечения множественных рецессий десны у пациентов по Zucchelli с использованием пластического материала. Эксперимент по применению аллогенной лиофилизированной ТМО продемонстрировал безопасность и эффективность использованного пластического материала.

Данная экспериментальная хирургическая модель может быть использована для оценки взаимодействия тканей реципиента с любым пластическим материалом.

Благодарность

Представленное исследование было выполнено при поддержке гранта РФФИ № 17-44-630343.

Конфликт интересов отсутствует

Список литературы

1. Баулин И.М. Экспериментально-клиническое обоснование применения коллагеновой матрицы для увеличения объема десны: дисс. ... канд. мед. наук: 14.01.14. – М., 2015. – 126 с.
2. Баулин И.М., Бадалян В.А., Ряховский А.Н. Экспериментальное исследование коллагеновой матрицы для увеличения объема десны с использованием 3D-моделирования // *Стоматология*. – 2015. – 94(5). – С. 8-10.
3. Волова Л.Т. Биологическая система оценки качества биоимплантатов с помощью клеточных технологий // *Успехи современного естествознания*. – 2008. – № 5. – С. 70-71.
4. Волова Л.Т. Способ изготовления крупноблочных лиофилизированных костных имплантатов. Патент на изобретение RU 2366173 15.05.2008.

5. Вольф Г.Ф., Ратейцхак Э.М., Ратейцхак К. *Пародонтология*. – 2008. – 548с.

6. Григорянц Л.А., Ганжа И.Р. Роль пластической пародонтальной хирургии при увеличении прикрепленной десны для устранения локальной и генерализованной рецессии // *Клиническая стоматология*. – 2006. – № 2. – С. 35-40.

7. Грудянов А.И., Ерохин А.И. Хирургические методы лечения заболеваний пародонта. – М.: Медицинское информационное агентство, 2006. – 127 – С. 21.

8. Грудянов А.И., Харрис Р., Миллер Р., Миллер Л.Х., Харрис К. Осложнения трансплантации соединительнотканного лоскута: анализ 500 клинических случаев // *Perio IQ*. – 2005. – № 1. – С. 42-52.

9. Давидян А.Л. Применение свободного соединительнотканного трансплантата для устранения рецессии // *Клиническая стоматология*. – 2003. – № 4. – С. 11-15.

10. Мусиенко А.И. Восстановление утраченной десны // *Клиническая стоматология*. – 2008. – № 1. – С. 82-83.

11. Тимченко П.Е., Захаров В.П., Волова Л.Т., Болтовская В.В., Тимченко Е.В. Микроскопический контроль процесса остеоинтеграции имплантатов // *Компьютерная оптика*. – 2011. – Т. 35. – № 2. – С. 183-187.

12. Allen A.L. Use of the suprapariosteal envelope in soft tissue grafting for root coverage. II. Clinical results. // *Periodontics Restorative Dent*. – 1994. – № 14 (4). – P. 302-315.

13. Chambrone L. Treatment of Miller Class I and II localized recession defects using laterally positioned flaps: a 24-month study // *Am J Dent*. – 2009. – Dec, 22(6). – P. 339-44.

14. Pini Prato G.P. et al. Root coverage esthetic score after treatment of gingival recession: an interrater agreement multicenter study // *Periodontol*. – 2010. – Dec, 81(12). – P. 1752-1758.

15. Rationale and technique // *Periodontics Restorative Dent*. – 1994. – № 14 (3). – P. 216-227.

16. Zucchelli G., De Sanctis M.J. Treatment of multiple recession-type defects in patients with esthetic demands // *Periodontol*. – 2000. – 71(9). – P. 1506-1514.